



Jacqueline Zimmermann, Zuchtwartin ASCS, 24. Oktober 2021

**Sehr geehrte Züchter des Australian Shepherd Club Schweiz**

**Probleme mit Lumbosakralen Übergangswirbeln LS-ÜGW**

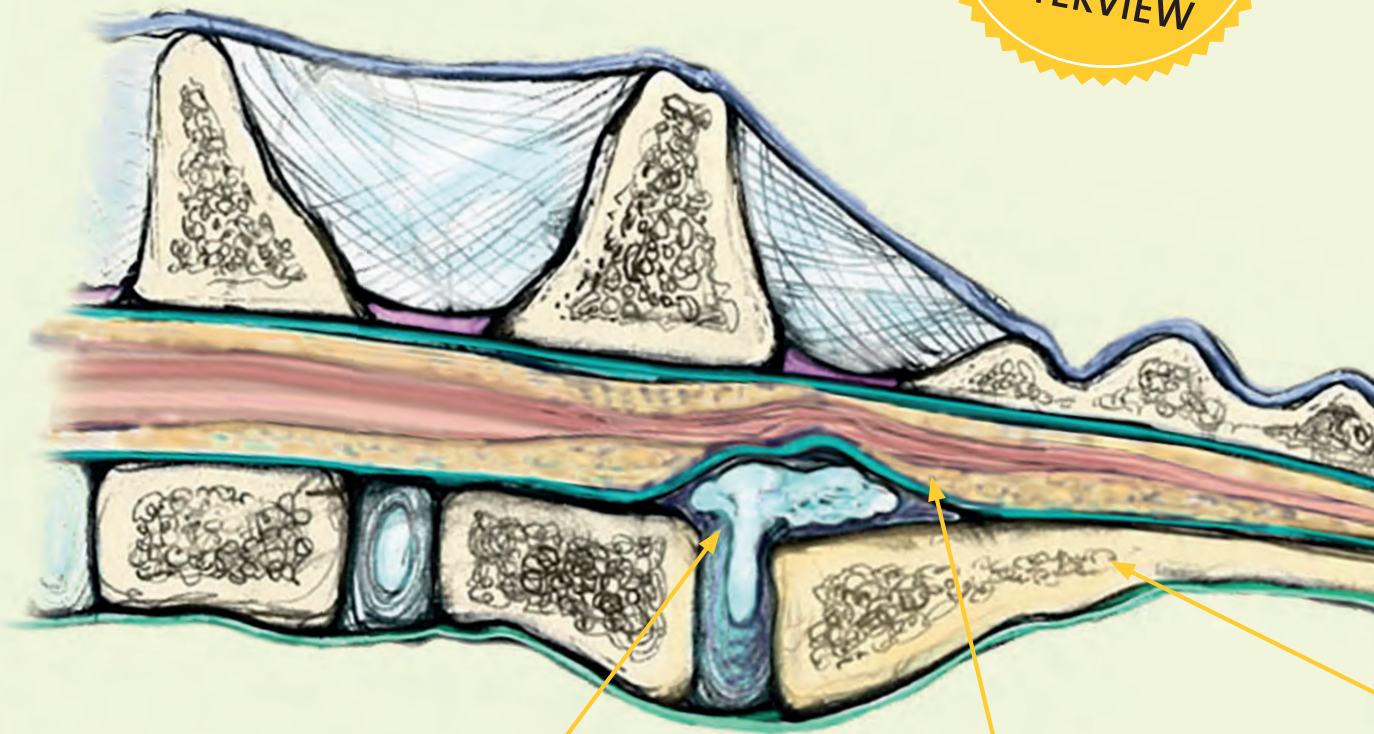
Gemäss neusten Forschungen empfiehlt die Zuchtkommission nur noch Hunde mit dem Befund LS-ÜGW Typ1 mit freien Hunden zu verpaaren; siehe Anhang.

Mit freundlichen Grüssen

**Jacqueline Zimmermann**  
Bergstr.31  
8132 Hinteregg  
044 984 21 12  
Zuchtwartin Australian Shepherd Club Schweiz

**Zuchtkommission des ASCS**

LÜW-  
BERICHT  
MIT  
EXPERTEN-  
INTERVIEW



**Bandscheibe**

Die Skizze zeigt den vorgefallenen Bandscheibenkern nach Ruptur des Bandscheibenringes. Der Wirbelkanal wird erheblich eingengt, die Nerven (rot) haben weniger Platz.

**Wirbelkanal**

In diesem Bereich des Wirbelkanals verlaufen die Nervenwurzeln, die für die Versorgung von Muskeln des Beckens, der Hintergliedmaße und des Schwanzes zuständig sind. Kommt es zur Verengung des Wirbelkanals und Quetschung der Nerven, sind starke Schmerzen und sogar Lähmungen die Folge.

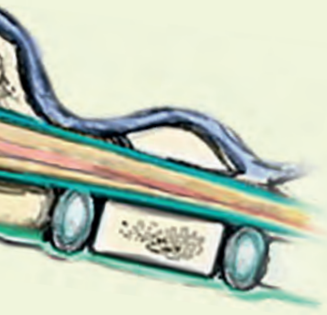**Ü**bergangswirbel treten an den Grenzen der Wirbelsäulenabschnitte (Halswirbelsäule-HWS, Brustwirbelsäule-BWS, Lendenwirbelsäule-LWS, Kreuzbein-KB, Schwanzwirbel-S) auf. Dabei weist der betroffene Wirbel sowohl Merkmale des vorangegangenen wie auch des folgenden Wirbelsäulenabschnittes auf.

Die Lendenwirbelsäule des Hundes besteht im Allgemeinen aus sieben Wirbeln. Das Kreuzbein setzt sich aus drei Wirbeln zusammen, die im Alter von ca. 18 Monaten vollständig miteinander

verschmolzen sind (Abbildung 1). Die Lendenwirbel, sowie der letzte Lendenwirbel (L7) und der erste Kreuzbeinwirbel (S1) werden durch Bandscheiben miteinander verbunden. Es besteht kein Kontakt zwischen den Querfortsätzen von L7 und dem Kreuzbein oder den Darmbeinflügeln des Beckens. Lumbosakrale Übergangswirbel (LÜW) treten zwischen Lendenwirbelsäule und Kreuzbein (lumbosakral) auf. Sie zeigen vor allem im Bereich der Wirbelbögen und der Querfortsätze eine von der Norm abweichende Form.

Unterschieden werden kann zwischen der Lumbalisation eines Kreuzbeinwirbels und der Sakralisation eines Lendenwirbels. Bei der Lumbalisation zeigt der erste Kreuzbeinwirbel eine Loslösungstendenz, welche bis zur vollständigen Isolation ausgeprägt sein kann – er nimmt also teilweise oder vollständig die Form eines Lendenwirbels an. Der Begriff Sakralisation beschreibt Veränderungen in gegenläufiger Richtung. Eine sichere Zuordnung ist nur möglich, wenn die gesamte Wirbelsäule auf den Röntgenaufnahmen abgebildet ist, damit man die Wirbel durchzählen kann.

# WENN DER HUND „RÜCKEN“ HAT LUMBOSAKRALE ÜBERGANGSWIRBEL



Das Auftreten bestimmter Formen von lumbosakralen Übergangswirbeln (LÜW) kann gesundheitliche Schäden hervorrufen. Doch wie beeinflussen LÜW das Cauda-equina-Syndrom und das Entstehen von Hüftgelenksarthrosen?

Ein Beitrag von Bernd Tellhelm, Antje Wigger, Nele Ondreka, Kerstin Amort, Christian Julier-Franz

## Kreuzbein

Die Degeneration findet am Übergang vom Lendenwirbel zum Kreuzbein statt. Der Lenden-Kreuz-Übergang ist beim Laufen und Springen ständiger Belastung und damit einem hohem Verschleiß ausgesetzt. Hier zu sehen: Das Kreuzbein besteht aus drei vollständig verschmolzenen Wirbeln.

## HÜFTGELENKSDYSPLASIE (HD)

Unter einer Hüftgelenksdysplasie versteht man eine Fehlentwicklung des Hüftgelenks. Entweder ist die Pfanne fehlgebildet, oder der Oberschenkel-Kopf liegt nicht ausreichend tief in der Hüftpfanne und ist locker. Durch die Reibung des lockeren Gelenks degenerieren der Knorpel und der Knochen. Gelenkverschleiß und große Schmerzen beim Hund sind die Folge.

Da häufig nur der Übergang LWS-Kreuzbein abgebildet ist (HD-Röntgen!), spricht man allgemein nur vom Vorliegen eines lumbosakralen Übergangswirbels-LÜW.

### DAS CAUDA-EQUINA-SYNDROM KANN DIE FOLGE EINES LÜW SEIN

Die Häufigkeit von lumbosakralen Übergangswirbeln wird in der Literatur beim Deutschen Schäferhund (DSH) zwischen 4,3 und 20,5 % angegeben. Die hohe Zahl von LÜW beim DSH im Vergleich

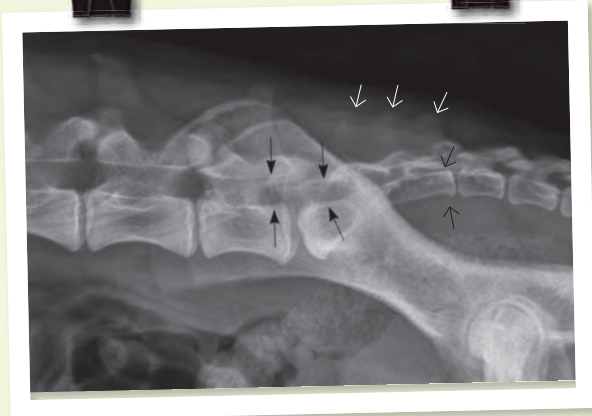
zu anderen Rassen lässt einen genetischen Einfluss vermuten. Dieser wurde für Retriever-Rassen durch Untersuchungen in den USA schon nachgewiesen.

Der Einfluss von lumbosakralen Übergangswirbeln auf die Entwicklung einer Hüftgelenksdysplasie (HD) wird kontrovers diskutiert. Eine asymmetrische Ausbildung von LÜW kann zu einer Schrägstellung des Beckens führen und eine asymmetrische Ausbildung der Hüftgelenke nach sich ziehen, deren Folge die Entwicklung einer HD sein kann. Des Weiteren wird eine Prädisposition für

ein Cauda-equina-Syndrom (Nervenquetschung im Wirbelkanal, CES) bei Hunden mit LÜW angenommen.

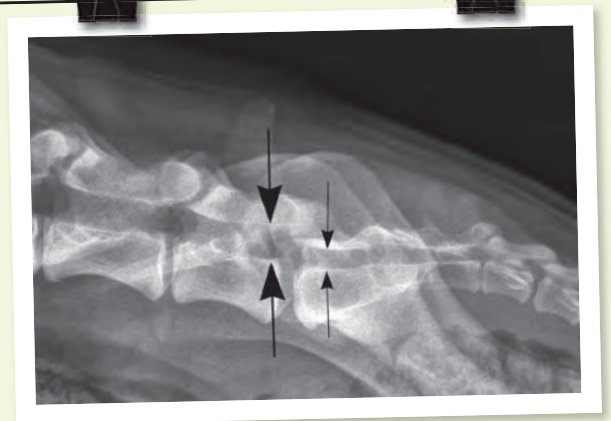
Am Lendenwirbel-Kreuzbein-Übergang sind schon bei Hunden mit normaler Anatomie (Abbildung 1) gehäuft Schädigungen der Bandscheibe zu beobachten.

Bei Hunden mit ausgeprägten Übergangswirbeln der Typen 2 und 3 (s. u.) zwischen LWS und Kreuzbein ist die letzte Zwischenwirbelscheibe häufiger geschädigt, kann in den Wirbelkanal vordrängen und zu einer Quetschung und Entzündung der Nerven im Wirbelka-



**Abbildung 1:**

Normale Röntgenaufnahme der hinteren Lendenwirbelsäule und des Kreuzbeins in seitlicher Lagerung. Die knöchernen Strukturen sind glatt begrenzt, der Wirbelkanal ist weit (große schwarze Pfeile). Die 3 Kreuzbeinwirbel (großer bis kleiner schwarzer Pfeil) sind vollständig miteinander verwachsen, auch im Bereich der Dornfortsätze (weiße Pfeile).



**Abbildung 2:**

Seitliche Röntgenaufnahme der hinteren Lendenwirbelsäule und des Kreuzbeins. Im Vergleich zum Normalbefund im oberen Bild fällt auf, dass sich der Wirbelkanal auf Höhe des lumbosakralen Übergangs sehr deutlich verjüngt (große Pfeile: L 7, kleine Pfeile: S 1). Es liegt eine angeborene Stenose vor, die aber bei diesem 12 Monate alten Hund noch nicht zu einer klinischen Erkrankung geführt hat.

nal führen (Abbildung Seite 26). Das sehr schmerzhafte Krankheitsbild wird als Cauda- equina-Syndrom (CES) bezeichnet. Verstärkt wird die Wirkung des „Bandscheibenvorfalls“ durch angeborene oder erworbene Einengungen (Stenosen) des Wirbelkanals an dieser Stelle (angeborene Enge des Wirbelkanals (Abbildung 2), Arthrose der kleinen Wirbelgelenke mit Verdickung der Weichteile (Abbildung 3), OCD (Abbildung 4) am 1. Kreuzbeinwirbel, Stufenbildung (Abbildung 5)). Die erworbenen Veränderungen werden auch als degenerative lumbosakrale Stenose (DLSS) bezeichnet.

**AUF DER BECKENAUFNAHME DER HD-UNTERSUCHUNG UNTERSCHIEDET MAN 4 LÜW-TYPEN**

Wissenschaftlich werden die LÜW in sehr viele unterschiedliche Formen aufgeteilt, je nachdem, wie ausgeprägt sich die unterschiedlichen Wirbelabschnitte verändert haben. Für die Erfassung der LÜW auf HD-Aufnahmen ist diese Aufteilung zu kompliziert. Auf Vorschlag der Schweizer Dysplasiekommission hat man sich innerhalb der Gesellschaft für Röntgendiagnostik genetisch beeinflusster Skeletterkrankungen e.V. – GRSK – darauf geeinigt, im

Rahmen der HD-Untersuchungen nur 4 Typen zu unterscheiden.

- Die Einteilung beruht auf zwei Kriterien:
1. Grad der Verschmelzung der Dornfortsätze des Kreuzbeins
  2. Symmetrie der Ausbildung der Querfortsätze und der Verbindung zwischen LÜW und Becken

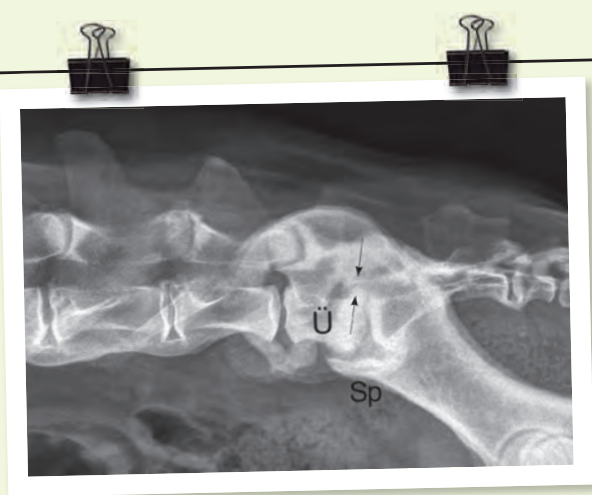
Abbildung 6 zeigt einen normalen lumbosakralen Übergang (Typ 0) auf einer HD-Aufnahme. Bei Typ 1 verhalten sich L7 und S1 wie beim normalen lumbosakralen Übergang, allerdings findet sich ein

**Abbildung 5 (S. 29 l.u.):**

Seitliche Röntgenaufnahme der hinteren Lendenwirbelsäule und des Kreuzbeins eines 13 Monate alten Deutschen Schäferhunds mit einer Stufenbildung auf Höhe der lumbosakralen Verbindung. Die weiße Linie verdeutlicht die Stufenformation am Boden des Wirbelkanals.

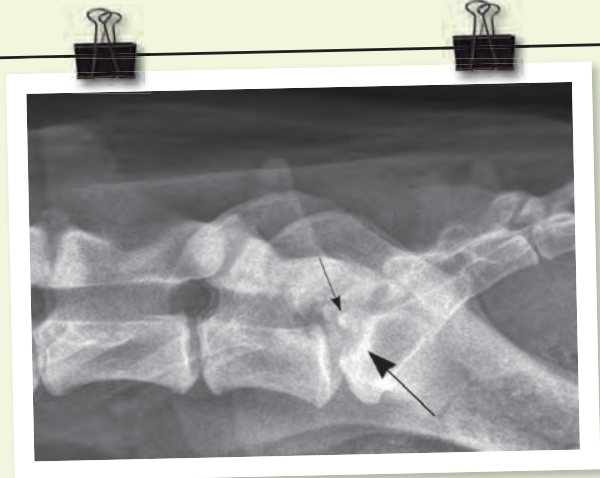
**Abbildung 6 (S. 29 r.u.):**

Röntgenaufnahme der lumbosakralen Wirbelsäule eines Hundes in Rückenlage mit nach hinten gestreckten Hintergliedmaßen. Der lumbosakrale Übergang ist korrekt ausgebildet (Typ 0). Die Querfortsätze des letzten Lendenwirbels (1) sind symmetrisch, zeigen nach vorn und außen und weisen keinen Kontakt mit der Darmbeinschaukel (2) auf. Der Wirbelkörper ist vollständig vom ersten Kreuzbeinwirbel getrennt. Die Dornfortsätze des Kreuzbeins sind verschmolzen (a,b,c).



**Abbildung 3:**

Seitliche Röntgenaufnahme der hinteren Lendenwirbelsäule und des Kreuzbeins eines 18 Monate alten Deutschen Schäferhunds mit einem lumbosakralen Übergangswirbel (Ü). Als Folge der Missbildung ist es zur hochgradigen Ausbildung von Arthrosen und Spondylosen (Sp) und zur Verengung des Wirbelkanals gekommen (Pfeile).



**Abbildung 4:**

Seitliche Röntgenaufnahme der hinteren Lendenwirbelsäule und des Kreuzbeins eines 12 Monate alten Hundes mit einer Osteochondrose des Kreuzbeins. Die Verknöcherung der vorderen Kontur des Kreuzbeins ist unvollständig (großer Pfeil), ein isoliertes Knochenteilchen (kleiner Pfeil) liegt auf Höhe des Wirbelkanals.

isolierter Dornfortsatz bei S1 (Abbildung 7). Typ 2 umfasst die ausgeprägteren Formen des LÜW mit Variationen der Wirbelanatomie an L7 und/oder S1. Die Veränderungen können sehr unterschiedlich auftreten. Sie sind hier symmetrisch ausgebildet. Die Übergänge sind hierbei fließend (Abb. 8).

Typ 3 beinhaltet die asymmetrischen Formen des LÜW (Abb. 9). Eine Unterscheidung zwischen Lumbalisation und Sakralisation wird nicht vorgenommen, da nur ein kleiner Teil der Wirbelsäule röntgenologisch abgebildet ist. Damit ist diese Zuordnung nicht möglich.

### LÜW UND DER DEUTSCHE SCHÄFERHUND. WAS SAGEN DIE STUDIEN?

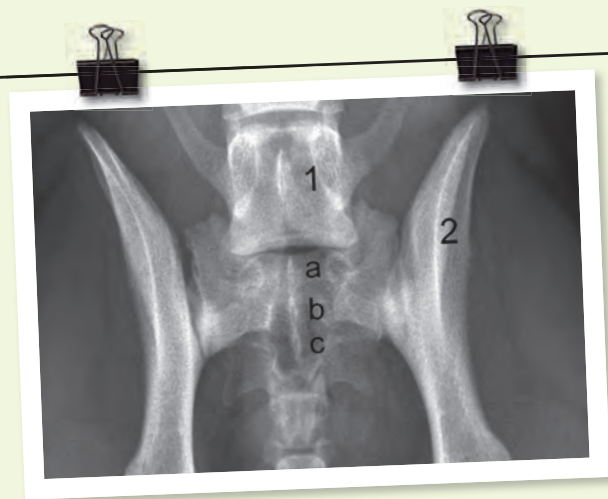
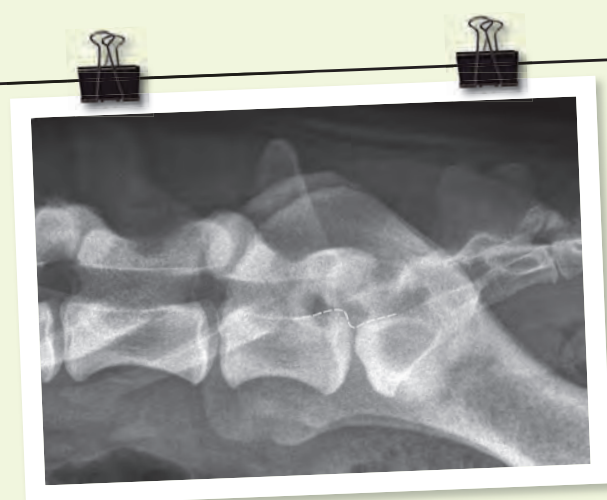
In einer Studie an 4386 DSH, die im Rahmen einer Dissertation an unserer Klinik durchgeführt wurde, bestand kein signifikanter Unterschied in der allgemeinen Häufigkeit sowie der Häufigkeit der verschiedenen Formen zwischen Hündinnen und Rüden, während in der USA-Studie bei Retrievern die LÜW gehäuft bei Hündinnen gesehen wurden.

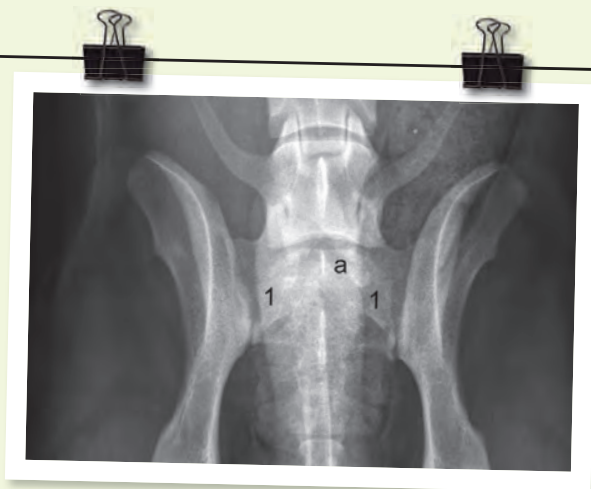In der Studie an DSH fanden sich symmetrische LÜW bei 26,2 % aller

DSH. Die häufigste Form des symmetrischen Übergangswirbels stellte mit 22,62 % Typ 1 (Abbildung 7) dar. Damit macht der isolierter Dornfortsatz an S1 78 % aller LÜW in dieser Studie aus. Ausgeprägte symmetrische LÜW (Typ 2, Abbildung 8) fanden sich bei 3,58 % der untersuchten DSH.

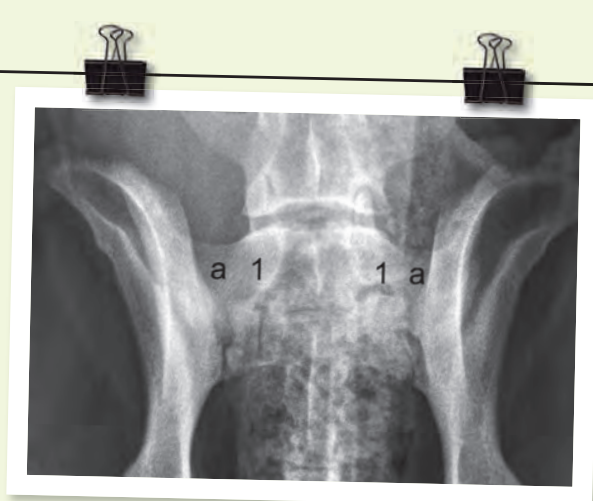
Asymmetrische LÜW (Typ 3, Abbildung 9) wurden bei 2,76 % der Tiere beobachtet.

Für die Schätzung der Vererbbarkeit (Heritabilität / h<sup>2</sup>) wurden 872 Vater- und 2361 Muttertiere zu 4119 der 4386 DSH ermittelt. Es zeigten sich hoch



**Abbildung 7:**

Röntgenaufnahme der lumbosakralen Wirbelsäule eines Hundes in Rückenlage mit nach hinten gestreckten Hintergliedmaßen. Es findet sich ein ausgeprägt symmetrischer lumbosakraler Übergangswirbel (1). Der Dornfortsatz am ersten Kreuzbeinwirbel (a) stellt sich von den übrigen isoliert dar (Typ 1).

**Abbildung 8:**

Röntgenaufnahme der lumbosakralen Wirbelsäule eines Hundes in Rückenlage mit nach hinten gestreckten Hintergliedmaßen. Es findet sich ein ausgeprägt symmetrischer lumbosakraler Übergangswirbel (1, Typ 2). Die Querfortsätze des Wirbels (a) sind deutlich verkürzt und weisen jeweils eine breite Kontaktfläche mit den Darmbeinschaukeln auf.

signifikante ( $p < 0,0001$ ) Unterschiede zwischen den einzelnen Vätertieren. Der Vergleich mit der Vererblichkeit des HD-Grades zeigte einen ähnlich großen F-Wert und lässt auf einen Vererbungsgrad in der Größenordnung der HD von etwa 20 - 30 % schließen. Unter Einbeziehung der einzelnen LÜW-Formen zeigte sich sogar noch eine Steigerung des F-Wertes.

54,66 % aller untersuchten DSH zeigten keinen Hinweis auf HD (HD-0). 52,20 % der Schäferhunde mit LÜW und 55,67 % ohne LÜW waren HD-0. Der Anteil von HD-Übergangsform, HD-leicht und HD-mittel war in der Gruppe mit LÜW um jeweils etwa einen Prozentpunkt größer als in der Gruppe ohne LÜW. HD-schwer trat in beiden Gruppen etwa gleich häufig auf. Die geringfügigen Unterschiede in den einzelnen Gruppen erwiesen sich als nicht signifikant ( $p > 0,25$ ).

Die asymmetrischen LÜW nahmen bei 59 DSH mehr mit der linken Darmbeinschaukel Kontakt auf und bei 55 DSH mehr mit der rechten.

Bei 80,70 % der Hunde mit asymmetrischem LÜW waren beide Hüftgelenke trotz unterschiedlicher Kreuzbeinkontaktflächen gleich ausgebildet. In den restlichen Fällen zeichnete sich die Tendenz ab, dass das Hüftgelenk auf der Seite, auf

welcher der LÜW die größere Kontaktfläche zum Darmbein hat, einen schlechteren HD-Befund zeigt. Die Menge der Datensätze war jedoch nicht groß genug, um dies statistisch abzusichern.

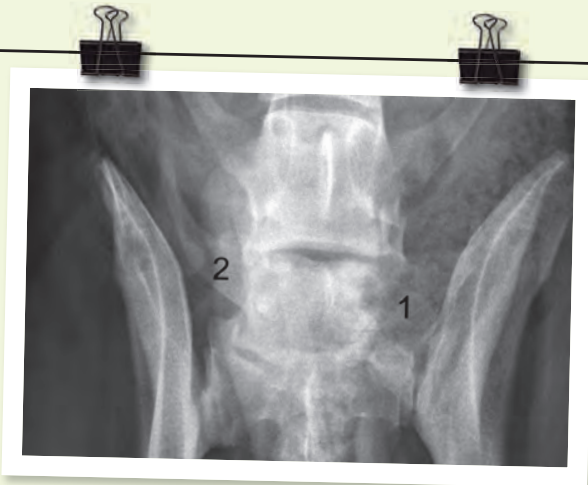
### EIN NOCH UN DURCHSICHTIGES FELD: DIE FRAGE DER VERERBBARKEIT

Diskussion der Studie an DSH: LÜW können symmetrisch oder asymmetrisch sein. Vor allem asymmetrische Übergangswirbel können mit einer teilweise erheblichen Achsenabweichung der Wirbelsäule auftreten (Abbildung 9). Dies führt zu einer ungleichen Belastung des lumbosakralen Überganges, der Iliosakral (Kreuz-Darmbein-) und der Hüftgelenke. Der isolierte Dornfortsatz an S1 (Typ 1), als Sonderform des symmetrischen Übergangswirbels, wurde getrennt untersucht, da er sowohl statisch als auch dynamisch den Bewegungsablauf des Hundes kaum oder gar nicht beeinflussen sollte.

Der Einfluss von LÜW auf die Entwicklung von HD wurde bereits in einigen Arbeiten untersucht. Konnten in einigen Fällen kein oder nur ein auf eine Rasse beschränkter Zusammenhang nachgewiesen werden, sehen andere Autoren eine deutliche Korrelation.

Die Ergebnisse der DSH-Studie zeigten, dass die Inzidenz von LÜW beim DSH weitaus höher ist als bisher vermutet, wenn man alle Typen einbezieht. Dies ist erforderlich, da noch unbekannt ist, wie sich die unterschiedlichen Typen vererben. Mit einer Vererbbarkeit von 20 - 30 % sind zuchthygienische Maßnahmen zur Reduzierung möglich, was vor allem im Hinblick auf eine mögliche Korrelation zwischen LÜW und CES von Bedeutung sein kann. Auch wenn nach der Literatur die Häufigkeit bei anderen Rassen nicht so groß erscheint, sollte diesen Veränderungen erhöhte Aufmerksamkeit geschenkt werden. In der Literatur wird empfohlen, schon jetzt Hunde mit den ausgeprägten Formen von Typ 2 und 3 nicht mehr in der Zucht einzusetzen. Allerdings ist bisher nicht geklärt, wie sich die unterschiedlichen Formen der LÜW genetisch verhalten, d. h., ob nicht auch Hunde mit Typ 1 Nachkommen mit LÜW Typ 2 oder 3 haben können und umgekehrt.

Solange dies nicht geklärt ist, macht eine Selektion, bei der nur Typ 2 und 3 von der Zucht ausgeschlossen werden, aus genetischer Sicht wenig Sinn. Da diese Hunde aber einen erheblichen anatomischen Fehler haben (vergleichbar einer Gliedmaßenfehlstellung), kann



### Abbildung 9:

Röntgenaufnahme der lumbosakralen Wirbelsäule eines Hundes in Rückenlage mit gebeugten Hintergliedmaßen. Es findet sich ein ausgeprägt asymmetrischer lumbosakraler Übergangswirbel (Typ 3). Der linke Querfortsatz des Wirbels (1) ist hochgradig verkürzt und weist eine breite Kontaktfläche mit der rechten Darmbeinschaukel auf. Der rechte Querfortsatz (2) ist normal ausgebildet.

man nur empfehlen, sie nicht zur Zucht einzusetzen.

Befunde zum Vorliegen eines LÜW werden in der Schweiz im Rahmen der offiziellen HD-Auswertung nach dem oben

beschriebenen vereinfachten Schema seit einigen Jahren miterfasst. Ein entsprechender Beschluss wurde durch die Gesellschaft zur Röntgendiagnostik genetisch bedingter Skeletterkrankungen (GRSK) gefasst.

### DANKSAGUNG

Der Dank gilt Dr. Reiner Beuing, TG-Verlag Gießen, für die Berechnungen zur Heritabilität.

## INTERVIEW MIT DR. BERND TELLHELM

# „EIN MENSCH BRÄUCHTE EINEN ORTHOPÄDISCHEN SCHUH“

Dr. Bernd Tellhelm hat schon viele „Hunderücken“ gesehen. Seit 40 Jahren ist der Chirurg spezialisiert für Radiologie und HD-Gutachter.

### Wie muss man sich das Problem mit den LÜW vorstellen? Gibt es ein vergleichbares Bild beim Menschen?

Auch Menschen können solche Übergangswirbel ausbilden. Das kann z. B. zu einem schiefen Becken führen. Aber die Problematik ist für einen Menschen dann natürlich um ein vielfaches höher als beim Hund. Ein Hund kann durch die Gelenkwinkelung seiner Hintergliedmaßen 5 - 6 Zentimeter Längenunterschied ausgleichen. Der Mensch hat bereits bei einem Zentimeter größte Probleme und benötigt dann vermutlich einen orthopädischen Schuh. Dieses Bild hilft zu verdeutlichen, welche Kräfte da wirken.

### Was sind die Folgen für den Hund?

Es gibt unterschiedliche Formen dieser LÜW. Dementsprechend ist auch der Einfluss auf den Hund immer individuell zu bewerten. Je höher die Abweichung von der anatomischen Norm, umso mehr Probleme kann ein

Hund bekommen, da die Belastung für die Bandscheibe und eventuell auch für die Hüftgelenke immer größer wird. Bei asymmetrischen LÜW verändern sich Höhe und Stellung der Hüftgelenkspfanne, was zu Arthrosen führen kann. Aber das eigentliche Hauptproblem ist die Bandscheibe.

### Können Sie das genauer erläutern?

Die Bandscheibe liegt zwischen den Übergangswirbeln und Lendenwirbeln. Kommt es hier zu einer besonders starken Asymmetrie, wird die Bandscheibe einer hohen Belastung ausgesetzt, die zu einer Schädigung und im schlimmsten Fall zu einem Vorfall der Bandscheibe führt. Für den Schäferhund ist es leider so, dass dies öfter zum Cauda-equina-Syndrom, einer Quetschung der Nerven, führen kann.



**Was sind die typischen Symptome?**

Es gibt ganz unterschiedliche Krankheitsbilder. Es kann sein, dass der Hund, wenn er einen Sprung macht, z. B. beim Einsteigen ins Auto, kurz Schmerzen äußert. Oder immer dann, wenn es zu einer stärkeren Belastung kommt. Häufig laufen die Bewegungen der Hintergliedmaßen einseitig oder beidseitig nicht mehr normal ab, sondern sie schleifen nach. Das geht hin bis zu Lähmungserscheinungen und zu Störungen im Kot- und Harnabsatz.

**Woraus schließen Sie genau, dass der Schäferhund für das Cauda-equina-Syndrom prädestiniert ist?**

Circa 60 % aller Hunde, die das Cauda-equina-Syndrom haben, sind Schäferhunde. Das ist, selbst wenn man berücksichtigt, dass der Schäferhund eine in Deutschland weit verbreitete Rasse ist, eine sehr hohe Zahl. Man muss daher davon ausgehen, dass der Schäferhund für dieses Syndrom prädestiniert ist. Anhaltspunkte dafür zeigt auch unsere Studie.

**Wie sind Sie bei dieser Studie vorgegangen?**

Wir haben junge Schäferhunde, die zum HD-Röntgen kamen, im MRT auf Veränderungen an der Bandscheibe, speziell der bei L 7 / Kreuzbein untersucht, was am lebenden Hund nur mit dieser Technik möglich ist. Wir haben festgestellt: Beim Schäferhund besteht genau hier ein Unterschied zu anderen Rassen. Die Bandscheibe des Deutschen Schäferhundes zeigt zwischen dem siebten Lendenwirbel und dem ersten Kreuzbandwirbel oft schon sehr früh eine Degeneration. Der springende Punkt für das häufigere Auftreten eines CES also nicht ein Übergangswirbel oder andere anatomische Fehler in dieser Region, sondern die Resistenz der Bandscheibe. Ihre Qualität, wenn man so will. Wenn die sehr hoch ist, macht ein Übergangswirbel nichts oder erst sehr spät etwas aus. Aber wenn die Neigung zur frühen Degeneration da ist und ein Übergangswirbel auftritt, hat die Bandscheibe nicht die Qualität, den Kräften standzuhalten. Man geht davon aus, dass die Widerstandsfähigkeit dieser Bandscheibe genetisch beeinflusst ist. Aber wir haben noch zu wenig Untersuchungen, um das mit Sicherheit sagen zu können.

**Wenn wir von genetischer Veranlagung sprechen: Sind die Degenerationen auf das Zuchtverhalten zurückzuführen?**

Ja und nein. Selektion auf bestimmte Merkmale bedeutet auch immer, dass andere Merkmale davon beeinträchtigt werden oder sich sogar verschlechtern. Das geschieht parallel zueinander und kann in diesem Fall die Qualität der Bandscheibe zufällig beeinflussen haben. Aber das ist alles noch eine Hypothese. Es ist davon auszugehen, dass eine genetische Basis vorliegt.

Aber warum es dazu gekommen ist: Das muss in den kommenden Jahren erforscht werden.

**Stimmt es, dass der Schäferhund mit einem weiteren Problem zu kämpfen hat?**

Das stimmt, noch etwas anderes ist typisch für den Schäferhund und kommt erschwerend hinzu. Man muss sich das so vorstellen: Die Bandscheibe degeneriert und es kann zum Vorfall kommen. Das heißt, aber noch nicht, dass der Hund sofort Probleme bekommt. In diesem Bereich ist der Wirbelkanal relativ weit. Das heißt die nach oben gedrückten Nerven haben oft noch genügend Platz und werden nicht gequetscht. Beim Schäferhund kommen hier aber häufiger anatomische Abweichungen, z. B. Stufenbildung, ein angeborener enger Wirbelkanal oder eine OCD am Wirbelkörper vor, die den Wirbelkanal einengen. Das kann das Phänomen zusätzlich verstärken.

**Was bedeutet das für die Zucht?**

Hier muss man vorsichtig sein. Es gibt im Moment schon einige Hunderassen, die gegen das Auftreten von LÜW selektieren. Die schweren Formen 2 - 3 werden dann von der Zucht ausgeschlossen. Die häufigste Form ist aber der Typ 1. Es fehlen allerdings noch wissenschaftlich gesicherte Informationen, ob Hunde mit Typ 1 anders vererben als Hunde mit Typ 2 oder 3. Aus genetischer Sicht müsste also zum jetzigen Zeitpunkt alle Hunde mit LÜW ausschließen. Aber da wir die LÜW bei fast 30 % aller Schäferhunde haben, wäre das ein herber Einschnitt. Aus genetischer Sicht macht es also keinen Sinn, nur diese schweren Formen von der Zucht auszuschließen. Aber wenn Typ 2 und Typ 3 vorliegen, haben wir ja eine erhebliche Abweichung von der normalen Anatomie, vergleichbar einer Fehlstellung von Gliedmaßen. Wenn man um diese Information weiß, sollte man darüber nachdenken, die Hunde aus der Zucht zu nehmen. Aber dieser Punkt ist schwierig zu bewerten und die genetischen Studien müssen in den kommenden Jahren weiter fortgesetzt werden.

